

## Keratectasia after LASIK versus PRK: A Case Report

Javadi MA, MD; Mohammadpour M, MD; Mohammad Rabei H, MD

**Purpose:** To report a case who had undergone LASIK in his right eye and PRK in the fellow eye for correction of equivalent myopia but developed progressive post-operative keratectasia only in the right eye.

**Patient and findings:** A 30-year-old man had undergone LASIK in right eye 3 years ago for correction of refractive error of -1.75 -1.50@48° and PRK in left eye 2 years ago for correction of refractive error of -1.00 -1.75@100°. Preoperative pachymetry was 447 μm in the right eye and 446 μm in left eye. However, post-operative pachymetry decreased to 341 μm in the right and 384 μm in the left eye, but only the right eye revealed progressive corneal ectasia that led to severe visual loss (20/400).

**Conclusion:** PRK may be a better choice for surgical correction of low amounts of myopia due to lack of flap creation; a factor that may weaken the anterior corneal structure and subsequently lead to progressive keratectasia. However, it is prudent to avoid any refractive surgery in eyes with central corneal thickness less than 500 μm.

**Key words:** LASIK, PRK, post-operative keratectasia

- Bina J Ophthalmol 2005; 10 (5): 624-632.

### گزارش وقوع کراتکتازی پس از لیزیک و عدم وقوع آن پس از کراتکتومی فوتورفرکتیو در دو چشم یک بیمار

دکتر محمدعلی جوادی<sup>۱</sup>، دکتر مهرداد محمدپور<sup>۲</sup> و دکتر حسین محمدریع<sup>۳</sup>

#### چکیده

**هدف:** معرفی بیماری که در یک چشم تحت عمل لیزیک و در چشم دیگر تحت عمل کراتکتومی فوتورفرکتیو (PRK) قرار گرفت و با وجود شرایط نسبتاً مساوی قبل از عمل در هر دو چشم، تنها چشم لیزیک‌شده دچار کراتکتازی شد.

**معرفی بیمار:** مرد ۳۰ ساله‌ای که ۳ سال قبل از مراجعه، جهت اصلاح عیب انکساری ۱.۵۰×۴۸° -۱.۷۵ در چشم راست، تحت لیزیک و یک سال پس از آن جهت اصلاح عیب انکساری ۱.۷۵×۱۰۰° -۱.۰۰ در چشم چپ، تحت PRK قرار گرفته بود؛ با کراتکتازی چشم راست مراجعه نمود. ضخامت مرکز قرنیه قبل از عمل در چشم راست ۴۴۷ میکرون و در چشم چپ ۴۴۶ میکرون بود. پس از لیزیک، دید چشم راست به ۱۰/۱۰ رسید ولی با گذشت زمان دچار کراتکتازی پیش‌رونده شد (ضخامت مرکز قرنیه ۳۴۱ میکرون) و دید آن به ۲۰/۴۰۰ کاهش یافت. چشم چپ بیمار در آخرین معاینه، با ضخامت مرکزی قرنیه معادل ۳۸۴ میکرون، علایمی از کراتکتازی نداشت و دید آن بدون اصلاح کامل بود.

**نتیجه‌گیری:** به نظر می‌رسد که احتمال ایجاد کراتکتازی پس از عمل PRK به دلیل عدم نیاز به برداشتن فلیپ و آسیب کم‌تر به ساختار بیومکانیک قرنیه، کم‌تر از لیزیک باشد و احتمالاً جهت اصلاح نزدیک‌بینی‌های خفیف، روش مناسب‌تری است. البته توصیه می‌گردد که از انجام هرگونه جراحی رفراکتیو در قرنیه‌های نازک با ضخامت مرکزی کم‌تر از ۵۰۰ میکرون، اجتناب شود.

• مجله چشم‌پزشکی بینا ۱۳۸۴؛ سال ۱۰، شماره ۵: ۶۳۲-۶۲۴.

• پاسخ‌گو: دکتر محمدعلی جوادی

۱- استاد- چشم‌پزشک- دانشگاه علوم پزشکی شهید بهشتی

۲- فلوی قرنیه- دانشگاه علوم پزشکی شهید بهشتی

۳- استادیار- چشم‌پزشک- بیمارستان امام حسین (ع)- دانشگاه علوم پزشکی شهید بهشتی

تهران- پاسداران- بوستان نهم- بیمارستان لیافی‌نژاد- مرکز تحقیقات چشم

تاریخ دریافت مقاله: ۱۶ تیر ۱۳۸۴

تاریخ تایید مقاله: ۱۳ مرداد ۱۳۸۴

### مقدمه

با ظهور لیزر اگزایمر در عرصه جراحی رفرکتیو، تحول عظیمی در این زمینه رخ داده است اما با افزایش روزافزون بیماری‌هایی که هر روز به جمع متقاضیان جراحی رفرکتیو می‌پیوندند و افزایش زمان پی‌گیری بیماران پس از عمل، عوارض آن‌ها به تدریج دامن‌گیر بیماران و جامعه چشم‌پزشکی می‌گردد. جهت پرهیز از معضلات آتی، معاینات دقیق قبل از عمل، انتخاب صحیح بیمار، شناخت عوارض این‌گونه اعمال جراحی و توجیه کامل بیماران قبل از عمل، ضروری می‌باشد.

گرچه عمل جراحی لیزیک به علت توانایی در اصلاح عیوب انکساری با درجات بالا، بهبود سریع‌تر دید و کم بودن درد پس از عمل نسبت به PRK، در سال‌های اخیر با استقبال بیش‌تری همراه بوده است اما عوارض آن نیز درخور توجهند. اکثر مزیت‌های لیزیک به علت ایجاد فلپ قبل از شروع تراش لیزری هستند و جالب این‌که بیش‌تر عوارض بعد از عمل آن نیز مربوط به فلپ می‌باشند که به صورت چروک‌خوردگی (wrinkles)، جابه‌جایی فلپ، کراتیت لایه‌ای منتشر (DLK)، رشد نابه‌جای اپی‌تلیوم به زیر فلپ (epithelial ingrowth)، در ۰٫۳ درصد تا ۱۰ درصد موارد، به صورت زودرس یا دیررس اتفاق می‌افتند<sup>۱</sup>.

کراتکتازی یکی از مهم‌ترین عوارض بعد از عمل جراحی رفرکتیو می‌باشد که عمدتاً به صورت دیررس دیده می‌شود. در این حالت، نازک‌شدگی پیش‌رونده و بیرون‌زدگی قرنیه در محل درمان‌شده با لیزر، موجب نزدیک‌بینی همراه با آستیگماتیسم می‌گردد که معمولاً با عینک اصلاح نمی‌شود<sup>۲</sup>. اگر مشکل دید بیمار با لنز تماسی سخت اصلاح نگردد یا فرد نتواند آن را تحمل کند؛ باید پیوند قرنیه را مدنظر داشت<sup>۳</sup>.

موارد اولیه کراتکتازی پس از عمل کراتوتومی شعاعی تکرارشونده، در سال ۱۹۹۴ گزارش شدند<sup>۴</sup> و اولین مورد این

عارضه به دنبال لیزر اگزایمر، در سال ۱۹۹۸ یعنی ۱۰ سال پس از شروع PRK و ۷ سال پس از ورود لیزیک به عرصه جراحی رفرکتیو گزارش شده است<sup>۵</sup>. گرچه عوامل متعددی در ایجاد کراتکتازی پس از عمل عنوان شده‌اند؛ هنوز فهم و آگاهی دقیقی از عوامل درگیر در این عارضه ایجاد نشده است<sup>۶-۱۰</sup>.

شواهد حاکی از آنند که پیدایش این عارضه، بعد از لیزیک شایع‌تر از PRK می‌باشد و مرور مقالات نشان می‌دهد که تاکنون بیش از ۶۰ مورد کراتکتازی بعد از لیزیک و حداقل ۲ مورد پس از PRK اتفاق افتاده است<sup>۱۱-۱۳</sup>.

متاسفانه آمار مستندی از این‌گونه بیماران در ایران وجود ندارد. در این مقاله به معرفی بیماری پرداخته می‌شود که در یک چشم تحت عمل لیزیک و در چشم دیگر تحت عمل PRK قرار گرفت و با این‌که ضخامت قرنیه و اصلاح نزدیک‌بینی در هر دو چشم مشابه بودند ولی چشم لیزیک‌شده دچار کراتکتازی گردید.

### معرفی بیمار

بیمار مرد ۳۰ ساله‌ای است که جهت اصلاح نزدیک‌بینی، توسط یکی از همکاران، در سال ۱۳۸۰ تحت عمل جراحی لیزیک چشم راست و یک سال بعد تحت عمل جراحی PRK در چشم چپ قرار گرفت. بیمار از نوجوانی از عینک استفاده می‌کرد ولی از لنز تماسی استفاده نمی‌کرد. بهترین دید اصلاح‌شده قبل از عمل با عینک، در هر دو چشم (با اصلاح  $48 \times 1.5 - 75 - 100 \times 1.75 - 100$ ) در چشم راست و  $48 \times 1.5 - 75 - 100 \times 1.75 - 100$ ) در چشم چپ، بود. ضخامت مرکز قرنیه بیمار قبل از عمل، براساس پانکی‌متری اولتراسوند با دستگاه NIDEK، در چشم راست ۴۴۷ میکرون و در چشم چپ ۴۴۶ میکرون بود. Sim K در توپوگرافی (TMS-I, Tomey) قبل از عمل، در چشم راست  $39.89 \times 115$  و  $38.97 \times 25$  دیوپتر بود. در توپوگرافی، نمای

گره تزیینی (bow-tie) نامتقارن و ناهم‌راستا (non-orthogonal) با آستیگماتیسم موافق قاعده معادل  $0.92$  دیوپتر و پرشیب شدن (steepening) در ناحیه تحتانی- داخلی (inferior nasal) چشم راست دیده می‌شد. Sim K قبل از عمل در چشم چپ،  $39.33 \times 9^\circ$  و  $37.79 \times 99^\circ$  دیوپتر بود و توپوگرافی، نمای گره تزیینی قرنیه با آستیگماتیسم خلاف قاعده معادل  $1.54$  دیوپتر را نشان می‌داد (شکل ۱).

در چشم راست بیمار، با دستگاه NIDEK EC-5000 و به وسیله میکروکراتوم موریبا، فلیبی با ضخامت در نظر گرفته شده  $130$  میکرون و با قطر اپتیکی (optical zone) معادل  $6$  میلی‌متر و ناحیه انتقالی (transitional zone) معادل  $7$  میلی‌متر، برداشته شد. سپس با عمق تراش  $50.3$  میکرون، جهت اصلاح نزدیک‌بینی و آستیگماتیسم، لیزیک انجام شد و عمل بدون عارضه پایان یافت. یک ماه پس از عمل لیزیک چشم راست، ضخامت مرکز قرنیه  $403$  میکرون گزارش شد که نشان می‌دهد میزان تراش واقعی، حدود  $44$  میکرون بوده است. در  $4$  ماه پس از عمل، با رفرکشن  $-0.50 \times 50^\circ$  Plano، دید اصلاح‌شده چشم مزبور  $10/10$  بود. یک سال پس از لیزیک چشم راست، چشم چپ بیمار توسط همان جراح و با همان دستگاه و تنظیمات، تحت عمل PRK قرار گرفت.


در تاریخ  $1382/7/9$ ، یعنی  $20$  ماه پس از لیزیک و  $8$  ماه پس از PRK، دید اصلاح‌شده بیمار در چشم راست با رفرکشن  $-2.50 \times 54^\circ$  -  $5.50$  به  $10/10$  رسید و دید چشم چپ بدون اصلاح،  $10/10$  بود. از بیمار پاکی متری و توپوگرافی به عمل آمد که ضخامت مرکزی قرنیه چشم راست  $402$  میکرون بود. Sim K در قرنیه چشم راست،  $43.77 \times 157^\circ$  و  $40.90 \times 67^\circ$  دیوپتر بود و آستیگماتیسم آن به  $2.87$  دیوپتر رسیده بود. نمای توپوگرافی قرنیه راست، نشان‌دهنده پرشیب شدن قابل توجه قرنیه در قسمت تحتانی بود. ( $40.90 \times 67^\circ$  و Sim K:  $43.77 \times 157^\circ$ ) این امر برخلاف انتظار می‌باشد؛ زیرا معمولاً پس از جراحی رفرکتیو برای اصلاح نزدیک‌بینی، مرکز قرنیه مسطح می‌شود و نمای اوبلیت (oblate) به خود می‌گیرد. در توپوگرافی چشم چپ، نمای اوبلیت پس از PRK ( $37.16 \times 99^\circ$  و Sim K:  $38.17 \times 9^\circ$ ) مشاهده می‌شود (شکل ۲).

در تیرماه  $1383$ ، یعنی  $29$  ماه پس از لیزیک چشم راست و  $17$  ماه پس از PRK چشم چپ، در اورب‌اسکن انجام‌شده،

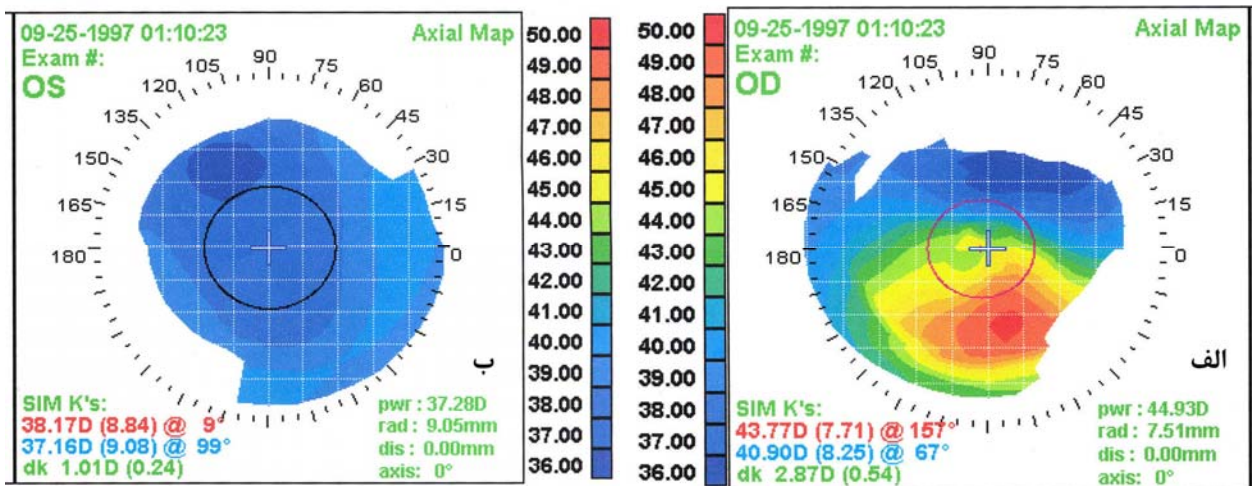
ضخامت مرکز قرنیه در چشم راست  $349$  میکرون و در چشم چپ  $382$  میکرون گزارش شد. نازکی و پرشیب شدن واضح قسمت مرکزی قرنیه در هر دو چشم، به ویژه چشم راست دیده می‌شد. نمای کراتومتریک اورب‌اسکن چشم راست، پرشیب شدن قابل توجه در قسمت تحتانی قرنیه را نشان می‌داد و نمای خلفی نیز موید بیرون‌زدگی (protrusion) واضح سطح خلفی قرنیه چشم راست بود. در این زمان، Sim K در چشم راست، معادل  $46.8 \times 143^\circ$  و  $45.2 \times 53^\circ$  دیوپتر و میزان نامنظمی (irregularity) معادل  $\pm 4.8$  دیوپتر بود (شکل ۳-الف). در چشم چپ، Sim K معادل  $38.0 \times 24^\circ$  و  $37.6 \times 114^\circ$  دیوپتر و میزان نامنظمی  $\pm 2.4$  دیوپتر بود (شکل ۳-ب).

بیمار در تاریخ  $1383/8/2$ ؛ یعنی  $3$  سال پس از لیزیک و دو سال پس از PRK، با شکایت کاهش شدید دید چشم راست به نویسنده مراجعه کرد. در معاینه، دید بدون اصلاح در چشم راست  $20/400$  و در چشم چپ  $10/10$  بود. دید چشم راست بیمار با صفحه سوراخ‌دار (pinhole) به  $10/10$  می‌رسید. رفرکشن چشم راست  $-2.25 \times 26^\circ$  -  $8.50$  و رفرکشن چشم چپ  $-0.50 \times 140^\circ$  -  $0.25$  بود. بهترین دید اصلاح‌شده چشم راست معادل  $10/10$  بود. در معاینه با اسلیت‌لمپ، نازکی و برآمدگی قرنیه چشم راست دیده شد. فشار چشم‌ها و معاینات ته چشم طبیعی بودند. با تشخیص کراتکتازی پس از لیزیک، اورب‌اسکن انجام شد. ضخامت قرنیه مرکزی در چشم راست  $341$  میکرون و در چشم چپ  $384$  میکرون و Sim K در چشم راست معادل  $47.5 \times 134^\circ$  و  $45.1 \times 44^\circ$  دیوپتر و در چشم چپ معادل  $38.1 \times 36^\circ$  و  $37.8 \times 126^\circ$  دیوپتر بود. میزان نامنظمی در چشم راست  $\pm 5.4$  دیوپتر و در چشم چپ  $\pm 1.5$  دیوپتر گزارش شد. نمای خلفی اورب‌اسکن چشم راست، بیرون‌زدگی واضح سطح خلفی قرنیه را نشان می‌داد و نمای توپوگرافیک آن نیز موید پرشیب شدن واضح در قسمت تحتانی بود (شکل ۴-الف). نمای توپوگرافیک اورب‌اسکن چشم چپ، نشان‌دهنده نمای اوبلیت یکنواختی بود که معمولاً پس از جراحی رفرکتیو بدون عارضه دیده می‌شود. هم‌چنین عمق اتاق قدامی در چشم راست  $4.30$  میلی‌متر و در چشم چپ  $4.06$  میلی‌متر بود که موید افزایش عمق اتاق قدامی در چشم راست می‌باشد (شکل ۴-ب).

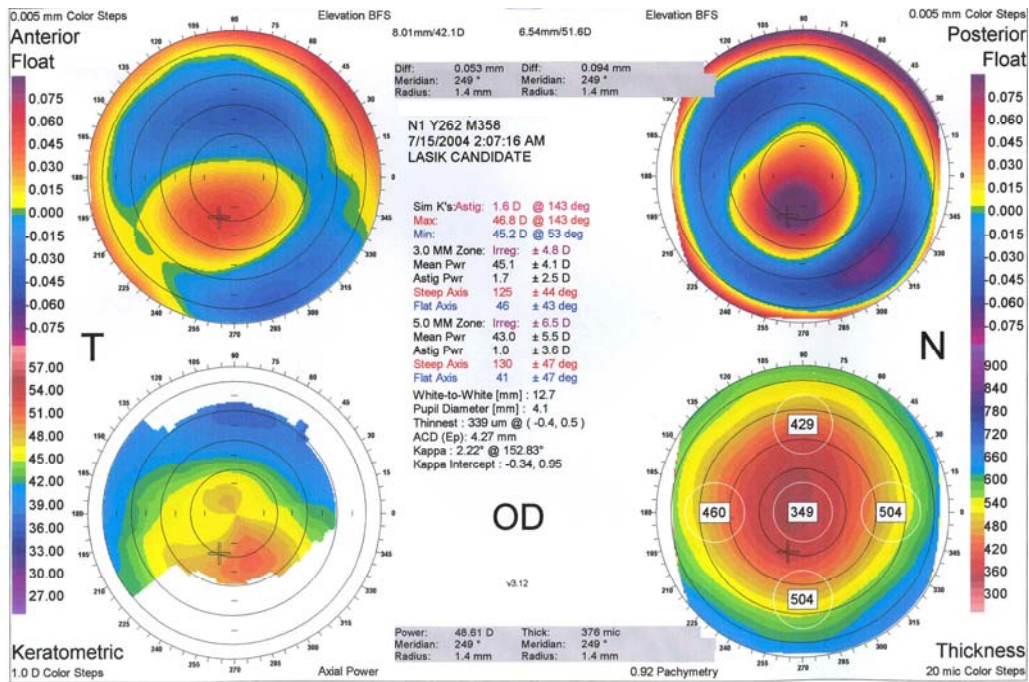
برای درمان کراتکتازی چشم راست، به بیمار پیوند لایه‌ای عمیق قرنیه (deep LK) پیشنهاد شد.



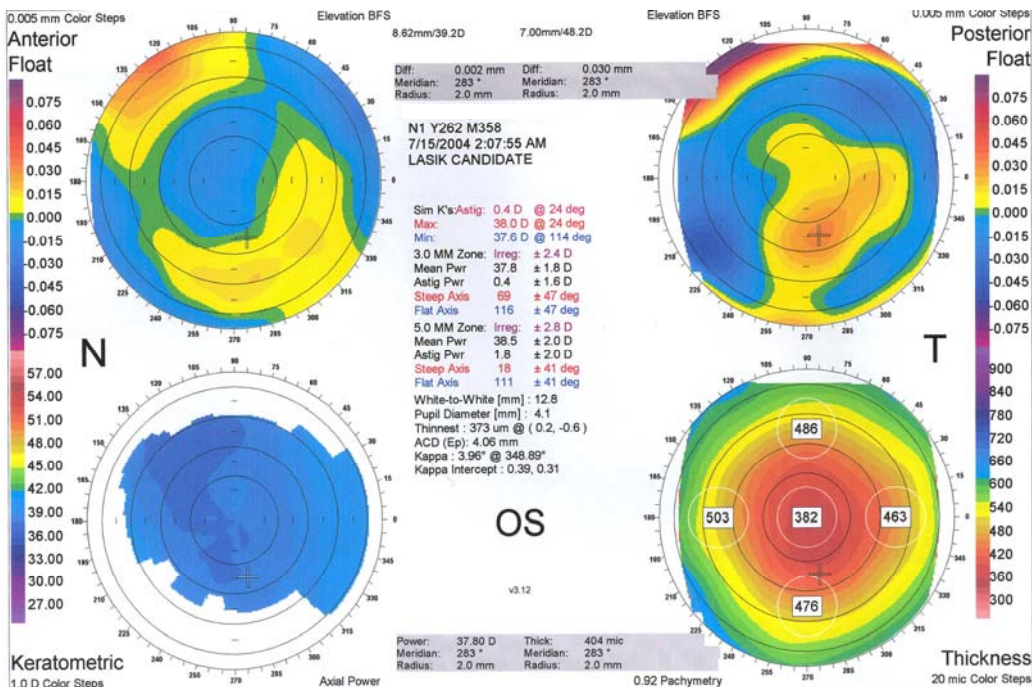
شکل ۱- الف) توپوگرافی چشم راست قبل از عمل، آستیگماتیسم موافق قاعده و ناهمراستا همراه با پرشیب شدن قرنیه در ناحیه تحتانی- داخلی را نشان می‌دهد. ب) توپوگرافی چشم چپ قبل از عمل، آستیگماتیسم خلاف قاعده و همراستای قرنیه را نشان می‌دهد. توجه شود که هر دو چشم قبل از عمل، کراتومتری کم‌تر از ۴۰ (قرنیه مسطح) داشتند.



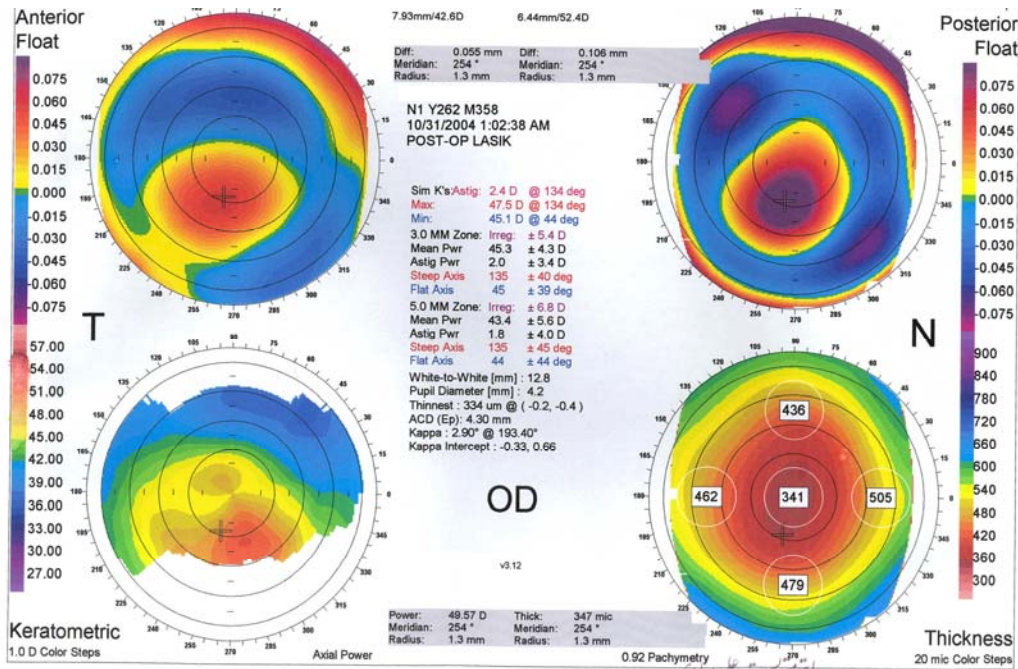
شکل ۲- الف) توپوگرافی چشم راست ۲۰ ماه پس از عمل لیزیک: به پرشیب شدن قرنیه در قسمت تحتانی توجه شود. ب) توپوگرافی چشم چپ ۸ ماه پس از PRK، نمای اوبلیت (oblate) چشم چپ را نشان می‌دهد. به مسطح شدن قرنیه نسبت به قبل از عمل توجه شود.



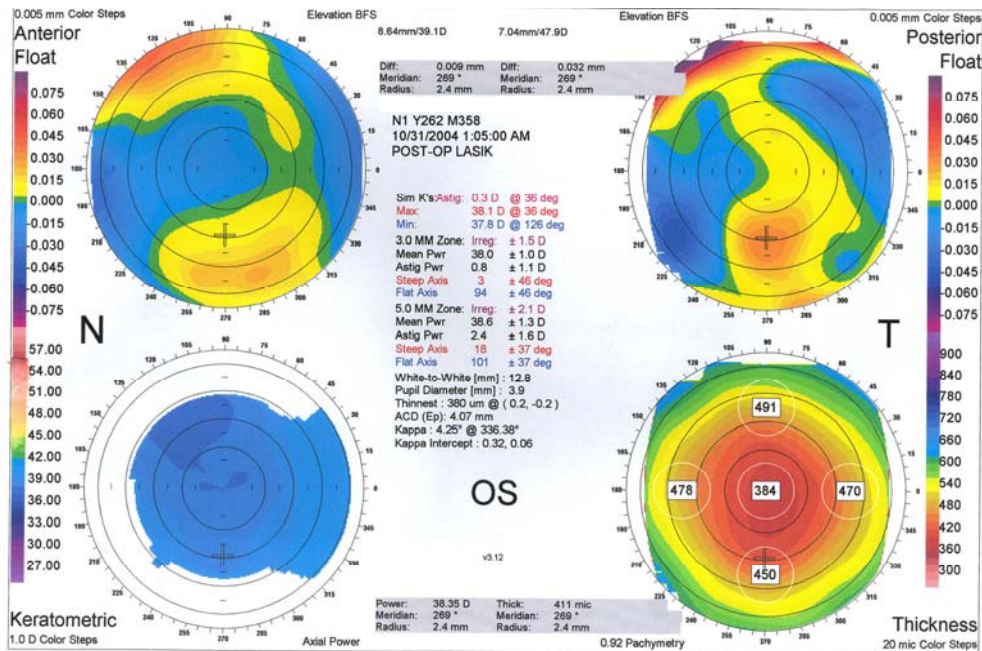
شکل ۳- الف) اورباسکن چشم راست ۲۹ ماه پس از لیزیک: به پرشیب شدن و نازک شدن قرنیه توجه شود.



شکل ۳- ب) اورباسکن چشم چپ ۱۷ ماه پس از PRK: به نمای اوبلیت قرنیه پس از جراحی رفراکتیو جهت اصلاح نزدیک بینی، توجه گردد. با وجود ضخامت مرکزی کم تر از ۴۰۰ میکرون، کراتکتازی ایجاد نشده است.



شکل ۴- الف) اورب اسکن چشم راست پس از آخرین معاینه (۳۳ ماه پس از لیزیک)، پرشیب شدن و نازک‌شدگی قابل توجه قرنيه متعاقب کراتکنازی شدید را نشان می‌دهد.



شکل ۴- ب) اورب اسکن چشم چپ پس از آخرین معاینه (۲۱ ماه پس از PRK): با وجود نازکی قابل توجه چشم چپ، قرنيه مسطح می‌باشد.

## بحث

متعاقب PRK در این موارد وجود دارند که بیانگر تاثیر کم‌تر PRK بر بیومکانیک قرنیه می‌باشند<sup>۲۰،۲۱</sup>.

تفاوت عمده لیزیک با PRK، ایجاد فلپ قرنیه در لیزیک می‌باشد که ممکن است مهم‌ترین عامل موثر در بی‌ثباتی قرنیه پس از عمل لیزیک باشد. از آن‌جا که استرومای خلفی نقش کم‌تری در استحکام قرنیه ایفا می‌نماید؛ نقش فلپ مهم‌تر از عمق تراش است<sup>۲۲</sup>. موارد گزارش شده کراتکتازی بعد از PRK، بسیار کم‌تر از لیزیک می‌باشند. با در نظر گرفتن این که اولین PRK در سال ۱۹۸۸، یعنی چهار سال قبل از لیزیک، انجام شد و موارد کم‌تری از کراتکتازی بعد از PRK گزارش شده است؛ می‌توان ادعا نمود که PRK روش ایمن‌تری نسبت به لیزیک از نظر ایجاد کراتکتازی پس از عمل می‌باشد.

زمان شروع کراتکتازی پس از لیزیک، متغیر است و از یک هفته، تا بیش از یک سال پس از عمل ذکر شده است<sup>۲۳،۲۴</sup>. در یک مطالعه که به بررسی برآمدگی قرنیه بعد از PRK توسط توپوگرافی قرنیه با اسکن اسلیتی (scanning-slit) پرداخت؛ مشخص شد که این تغییرات تا ۶ ماه پس از جراحی، به حد ثابتی می‌رسند<sup>۲۴</sup>.

عوامل خطر ساز موثر در ایجاد کراتکتازی پس از جراحی رفراکتیو شامل افزایش سن، افزایش میزان نزدیک‌بینی اصلاح شده، کاهش ضخامت استرومای باقی مانده، افزایش قطر اپتیکی، ضخامت غیرطبیعی قرنیه و اکتازی تشخیص داده نشده قرنیه قبل از عمل می‌باشد<sup>۸-۱۰</sup>.

نکته قابل توجه این که میکروکراتوم‌ها معمولاً فلپی با ضخامت‌های متفاوت از آنچه برای آن طراحی شده‌اند؛ ایجاد می‌کنند و ممکن است این میزان در دامنه وسیعی از میزان مورد نظر ( $\pm 80 \mu$ ) باشد<sup>۲۵</sup>. ضخامت فلپ علاوه بر نوع میکروکراتوم، به عوامل دیگری مثل انحنای قرنیه، میزان ساکشن، سرعت حرکت میکروکراتوم و تیزی تیغه نیز بستگی دارد<sup>۲۵،۲۶</sup>.

بیمار معرفی شده در این مقاله، تحت عمل جراحی لیزیک در چشم راست و PRK در چشم چپ قرار گرفته بود و خود شاهدی بر این مدعاست که PRK در چشم‌هایی که عوامل خطر نسبی جهت جراحی رفراکتیو دارند؛ نسبت به لیزیک ارجح است و نتایج ساختاری و بینایی بهتری را به دنبال دارد. ضخامت قبل از عمل قرنیه در هر دو چشم بیمار مورد بحث، کم‌تر از ۵۰۰

کراتکتازی پیش‌رونده پس از لیزیک، یکی از جدی‌ترین عوارض جراحی رفراکتیو است و ممکن است تا سال‌ها پس از عمل ایجاد شود<sup>۱۴</sup>. فرضیه‌های مطرح شامل تغییرات بیومکانیک قرنیه در فرد سالم به دنبال لیزیک یا تشدید روند بیماری در افراد مبتلا به فرم نهفته قوز قرنیه<sup>۱۵</sup> و یا ترکیبی از این دو حالت می‌باشند<sup>۱۴</sup>.

گسیختگی در لایه‌های قدامی قرنیه در جریان ایجاد فلپ لیزیک و متعاقب آن، گسیختگی بیش‌تر در تداوم لایه‌های مرکزی استروما توسط تراش (ablation) با لیزر اگزایمر، موجب تضعیف ساختار طبیعی قرنیه می‌گردد. قرنیه تضعیف شده به صورت پیش‌رونده‌ای برجستگی پیدا می‌کند و نازک می‌شود<sup>۱۴،۱۵</sup>.

گرچه باقی ماندن حداقل ۲۵۰ میکرون از ضخامت استرومای مرکزی قرنیه پس از انجام تراش قرنیه، روشی است که به طور معمول مورد استفاده قرار می‌گیرد<sup>۶</sup> ولی روش محافظه کارانه‌تر آن است که حداقل نصف ضخامت قرنیه باقی بماند<sup>۱۶</sup>. زیرا در یک مطالعه، نشان داده شد که در ۲۸ مورد از ۵۷ موردی که دچار کراتکتازی پس از لیزیک شده بودند؛ ضخامت باقی مانده قرنیه بیش از ۲۵۰ میکرون بوده است. هم‌چنین عاقلانه است که از انجام لیزیک در قرنیه‌های نازک‌تر از ۵۰۰ میکرون پرهیز شود<sup>۱۱</sup>.

حداکثر رفراکشن مجاز جهت انجام لیزیک در بعضی گزارش‌ها، تا ۱۲ دیوپتر هم در نظر گرفته شده است<sup>۱۷</sup>. در مقابل، مواردی از کراتکتازی بعد از لیزیک، در چشم‌های درمان شده با رفراکشن‌های کم‌تر از ۴- دیوپتر نیز گزارش شده‌اند<sup>۴</sup>.

در برخی از این چشم‌ها، توپوگرافی غیرطبیعی به صورت پرشیب شدن قسمت تحتانی قرنیه دیده شده است<sup>۱۸</sup>. چشم‌هایی که واجد تغییرات توپوگرافیک بدون ناپایداری رفراکتیو، نازک‌شدگی قرنیه، افزایش آستیگماتیسم و سایر یافته‌های قوز قرنیه می‌باشند؛ تحت عنوان قوز قرنیه نهفته (latent)، مشکوک به قوز قرنیه (keratoconus suspect) و یا شکل نارس قوز قرنیه (forme fruste) نام‌گذاری شده‌اند. گزارش‌هایی مبنی بر نتایج رفراکتیو خوب و پایداری قرنیه

می‌باشد اما هیچ حد مشخصی (clear-cut) وجود ندارد که بتوان ادعا نمود انجام جراحی رفرکتیو کم‌تر از آن حد، ایمن است<sup>۲۳،۲۴</sup>.

شایان ذکر است که بر حسب اطلاع نویسنده، این دومین موردی است که بیمار با شرایط مساوی تحت عمل لیزیک یک چشم و PRK چشم دیگر قرار گرفته و فقط در چشم لیزیک‌شده، دچار کراتکتازی گشته است<sup>۲۷</sup>. ذکر این نکته نیز لازم به نظر می‌رسد که گرچه چشم چپ بیمار در حال حاضر دید ۱۰/۱۰ دارد اما با توجه به ضخامت مرکزی قرنیه پس از عمل، ممکن است در سال‌های آتی دچار کراتکتازی شود.

در نهایت به نظر می‌رسد که احتمال کراتکتازی پس از PRK به دلیل برداشتن فلپ و آسیب کم‌تر به ساختار بیومکانیکی نیمه قدامی لایه‌های قرنیه، نسبت به لیزیک، کم‌تر است و در نزدیک‌بینی‌های خفیف (کم‌تر از ۴ دیوپتر)، به ویژه در مواردی که ضخامت قرنیه در حد مرزی است یا عوامل خطر ساز دیگری وجود دارند؛ ارجح می‌باشد. با وجود نتیجه مطلوب عمل PRK در چشم چپ این بیمار، بهتر است از انجام هرگونه جراحی رفرکتیو در این گونه چشم‌ها (با ضخامت مرکزی کم‌تر از ۵۰۰ میکرون) پرهیز نمود.

میکرون بوده است. هم‌چنین در توپوگرافی چشم راست، پرشیب شدن قسمت تحتانی- داخلی مشهود بود و نمای گره تزیینی (bow-tie) غیرقرینه و ناهم‌راستا (non-orthogonal) دیده می‌شد. در زمان عمل چشم راست، اورب‌اسکن هنوز رایج نشده بود و مشخص نیست که وضعیت سطح خلفی قرنیه قبل از عمل چگونه بوده است.

نکته مهم دیگر این است که با آن که نزدیک‌بینی و آستیگماتیسم قبل از عمل بیمار در محدوده پایینی قرار داشت؛ دید اصلاح‌شده در هر دو چشم بیمار، قبل از عمل کامل نمی‌شد (حداکثر ۹/۱۰ بود) که می‌تواند در کنار سایر یافته‌ها (ضخامت مرکزی کم‌تر از ۴۵۰ میکرون و آستیگماتیسم نامنظم)، به ویژه در چشم راست، موید شکل نارس قوز قرنیه باشد. این اصل کلی را باید در نظر داشت که در همه بیماران مبتلا به نزدیک‌بینی همراه با آستیگماتیسم که دید آن‌ها با اصلاح به ۱۰/۱۰ نمی‌رسد؛ باید به قوز قرنیه مشکوک شد مگر آن که خلاف آن ثابت شود<sup>۱۸-۲۱</sup>.

در بیمار مورد بحث، رفرکشن قبل از عمل، در گروه نزدیک‌بینی خفیف قرار داشت و نشان می‌دهد که گرچه عمق تراش قرنیه عاملی موثر در ایجاد کراتکتازی پس از عمل

#### مقدمه

- Jacobs JM, Taravella MJ. Incidence of intraoperative flap complications in laser in situ keratomileusis. *J Cataract Refract Surg* 2002;28:23-28.
- Farah SG, Azar DT, Gurdal C, Wong J. Laser in situ keratomileusis: literature review of a developing technique. *J Cataract Refract Surg* 1998;24:989-1006.
- Koch DD. The riddle of iatrogenic keratectasia [editorial]. *J Cataract Refract Surg* 1999;25:453-454.
- Amoils SP, Deist MB, Gous P, Amoils PM. Iatrogenic keratectasia after laser in situ keratomileusis for less than -4.0 to -7.0 diopters of myopia. *J Cataract Refract Surg* 2000;26:967-977.
- Wellish KL, Glasgow BJ, Beltran F, Maloney RK. Corneal ectasia as a complication of repeated keratotomy surgery. *J Refract Corneal Surg* 1994;10:360-364.
- Speicher L, Gottinger W. Progressive keratektasie nach Laser-in-situ-Keratomileusis (LASIK). *Klin Monatsbl Augenheilkd* 1998;213:247-251.(Abstract)
- Seiler T, Koufala K, Richter G. Iatrogenic keratectasia after laser in situ keratomileusis. *J Refract Surg* 1998;14:312-317.
- Vinciguerra P, Camesasca FI. Prevention of corneal ectasia in laser in situ keratomileusis. *J Refract Surg* 2001;17:S187-S189; errata, 293.
- Argento C, Cosentino MJ, Tyciu A. Corneal ectasia after laser in situ keratomileusis. *J Cataract Refract Surg* 2001;27:1440-1448.
- Pallikaris IG, Kymionis GO, Astyrakakis NI. Corneal ectasia induced by laser in situ keratomileusis. *J Cataract Refract Surg* 2001;27:1796-1802.
- Ou RJ, Shaw EL, Glasgow BJ. Keratectasia after laser in situ keratomileusis (LASIK): evaluation of the calculated residual stromal



- bed thickness. *Am J Ophthalmol* 2002;134:771-773.
- 12- Fogla R, Rao SK, Padmanabhan P. Keratectasia in 2 cases with pellucid marginal corneal degeneration after laser in situ keratomileusis. *J Cataract Refract Surg* 2003;29:788-791.
- 13- Lovisolo CF, Fleming JF. Intracorneal ring segments for iatrogenic keratectasia after laser in situ keratomileusis or photorefractive keratectomy. *J Refract Surg* 2002;18:535-541.
- 14- Cornaish IF, Lawless MA. Progressive post-LASIK keratectasia; biomechanical instability or chronic disease process? *J Cataract Refract Surg* 2002;28:2206-2213.
- 15- Schmitt-Bernard CF, Lesage C, Arnaud B. Keratectasia induced by laser in situ keratomileusis in keratoconus. *J Refract Surg* 2000;16:368-370.
- 16- Joo CK, Kim TG. Corneal ectasia detected after laser in situ keratomileusis for correction of less than -12 diopters of myopia. *J Cataract Refract Surg* 2000;26:292-295.
- 17- Pallikaris IG, Siganos OS. Excimer laser in situ keratomileusis and photorefractive keratectomy for correction of high myopia. *J Refract Corneal Surg* 1994;10:498-510.
- 18- Seiler T, Quurke AW. Iatrogenic keratectasia after LASIK in a case of forme fruste keratoconus. *J Cataract Refract Surg* 1998;24:1007-1009.
- 19- Waring GO III, ed. Nomenclature for keratoconus suspects [opinion]. *Refract Corneal Surg* 1993;9:219-222.
- 20- Sun R, Gimbel HV, Kaye GB. Photorefractive keratectomy in keratoconus suspects. *J Cataract Refract Surg* 1999;25:1461-1466.
- 21- Bilgihan K, Ozdek SC, Konuk O. Results of photorefractive keratectomy in keratoconus suspects at 4 years. *J Refract Surg* 2000;16:438-443.
- 22- Park D, Perez E, Miller D. Corneal lamellar strength as determined by thickness, position, and fibril orientation. ARVO abstract 186. *Invest Ophthalmol Vis Sci* 1995;36:S39.
- 23- Rao SN, Epstein RJ. Early onset ectasia following laser in situ keratomileusis: case report and literature review. *J Refract Surg* 2002;18:177-184.
- 24- Kamiya K, Oshika T. Corneal forward shift after excimer laser keratorefractive surgery. *Semin Ophthalmol* 2003;18:17-22.
- 25- Shemesh G, Dotan G, Lipshitz I. Predictability of corneal flap thickness in laser in situ keratomileusis using three different microkeratomes. *J Refract Surg* 2002;18:S347-S351.
- 26- Lee JB, Kim JS, Choe CM. Comparison of two procedures: photorefractive keratectomy versus laser in situ keratomileusis for low to moderate myopia. *Jpn J Ophthalmol* 2001;45:487-491.
- 27- Rao SK, Srinivasan B, Sitalakshmi G, Padmanabhan P. Photorefractive keratectomy versus laser in situ keratomileusis to prevent keratectasia after corneal ablation. *J Cataract Refract Surg* 2004;30:2623-2628.